FACULTÉ DE MÉDECINE ET DE PHARMACIE DE BORDEAUX

ANNÉE 1902-1903 N° 140

LA MÉLANOSE DU CHEVAL BLANC

THÈSE POUR LE DOCTORAT EN MÉDECINE

Présentée et soutenue publiquement le 17 Juillet 1903

PAR

Jean-Maurice PEYRONNY

MÉDECIN VÉTÉRINAIRE
AIDE D'ANATOMIE PRÈS LA FACULTÉ DE MÉDECINE DE BORDEAUX
EXTERNE DES HOPITAUX
MEMBRE DE LA SOCIÉTÉ D'ANATOMIE
LAURÉAT (MÉDAILLE DE BRONZE) DE CETTE SOCIÉTÉ (1903)

Né à Bordeaux (Gironde), le 17 janvier 1874

Examinateurs de la Thèse :

MM. LAYET, professeur ..... *Président.*
VERGELY, professeur.....
SABRAZÈS, agrégé ..... *Juges.*
GENTÈS, agrégé.....

Le Candidat répondra aux questions qui lui seront faites sur les diverses parties de l'Enseignement médical.

BORDEAUX

G. GOUNOUILHOU, IMPRIMEUR DE LA FACULTÉ DE MÉDECINE

11, RUE GUIRAUDE, 11

1903

FACULTÉ DE MÉDECINE ET DE PHARMACIE DE BORDEAUX

ANNÉE 1902-1903 N° 140

LA MÉLANOSE DU CHEVAL BLANC

THÈSE POUR LE DOCTORAT EN MÉDECINE

Présentée et soutenue publiquement le 17 Juillet 1903

PAR

Jean-Maurice PEYRONNY

MÉDECIN VÉTÉRINAIRE
AIDE D'ANATOMIE PRÈS LA FACULTÉ DE MÉDECINE DE BORDEAUX
EXTERNE DES HOPITAUX
MEMBRE DE LA SOCIÉTÉ D'ANATOMIE
LAURÉAT (MÉDAILLE DE BRONZE) DE CETTE SOCIÉTÉ (1903)

Né à Bordeaux (Gironde), le 17 janvier 1874

Examinateurs de la Thèse :
- MM. LAYET, professeur ..... *Président.*
- VERGELY, professeur.....
- SABRAZÈS, agrégé ..... *Juges.*
- GENTÈS, agrégé.....

Le Candidat répondra aux questions qui lui seront faites sur les diverses parties de l'Enseignement médical.

BORDEAUX

G. GOUNOUILHOU, IMPRIMEUR DE LA FACULTÉ DE MÉDECINE

11, RUE GUIRAUDE, 11

1903

FACULTÉ DE MÉDECINE ET DE PHARMACIE DE BORDEAUX

M. DE NABIAS..... Doyen. | M. PITRES... ... Doyen honoraire.

PROFESSEURS :

MM. MICÉ . . . . . .
DUPUY. . . . . .
MOUSSOUS . . . . . .
} Professeurs honoraires.

	MM.		MM.
Clinique interne . . .	PICOT. PITRES.	Physique biologiqueet électricité médicale.	BERGONIÉ.
Clinique externe. . .	DEMONS. LANELONGUE	Chimie	BLAREZ.
Pathologie et thérapeutique générales. . .	VERGELY.	Histoire naturelle . .	GUILLAUD.
Thérapeutique. . . .	ARNOZAN.	Pharmacie	FIGUIER.
Médecine opératoire .	MASSE.	Matière médicale. . .	DE NABIAS.
Clinique d'accouchements.	LEFOUR.	Médecine expérimentale .	FERRÉ.
Anatomie pathologique. .	COYNE.	Clinique ophtalmologique.	BADAL.
Anatomie	CANNIEU.	Clinique des maladies chirurgicales des enfants .	PIÉCHAUD.
Anatomie générale et histologie.	VIAULT.	Cliniquegynécologique	BOURSIER.
Physiologie	JOLYET.	Clinique médicale des maladies des enfants	A. MOUSSOUS
Hygiène.	LAYET.	Chimie biologique . .	DENIGÈS.
Médecine légale . . .	MORACHE.	Physique pharmaceutique	SIGALAS.
		Pathologie exotique .	LE DANTEC.

AGRÉGÉS EN EXERCICE :

SECTION DE MÉDECINE *(Pathologie interne et Médecine légale.)*

MM. CASSAËT.
SABRAZÈS.
HOBBS.

MM. MONGOUR.
CABANNES.

SECTION DE CHIRURGIE ET ACCOUCHEMENTS

Pathologie externe. { MM. DENUCÉ. BRAQUEHAYE CHAVANNAZ. BÉGOUIN.

Accouchements. { MM. FIEUX. ANDÉRODIAS.

SECTION DES SCIENCES ANATOMIQUES ET PHYSIOLOGIQUES

Anatomie . . . . { MM. GENTES. CAVALIÉ.

Physiologie . . . MM. PACHON.
Histoire naturelle. BEILLE.

SECTION DES SCIENCES PHYSIQUES

Chimie . . . . . M. BENECH. — Pharmacie . . . . M. DUPOUY.

COURS COMPLÉMENTAIRES :

Clinique des maladies cutanées et syphilitiques.	MM. DUBREUILH
Clinique des maladies des voies urinaires.	POUSSON.
Maladies du larynx, des oreilles et du nez	MOURE.
Maladies mentales	RÉGIS.
Pathologie interne.	RONDOT.
Pathologie externe.	DENUCÉ.
Accouchements.	ANDÉRODIAS.
Physiologie.	PACHON.
Embryologie	PRINCETEAU.
Ophtalmologie.	LAGRANGE.
Hydrologie et minéralogie.	CARLES.

Le Secrétaire de la Faculté : LEMAIRE.

Par délibération du 5 août 1879, la Faculté a arrêté que les opinions émises dans les Thèses qui lui sont présentées doivent être considérées comme propres à leurs auteurs, et qu'elle n'entend leur donner ni approbation ni improbation.

A LA MÉMOIRE DE MON PÈRE

A MA MÈRE

MEIS ET AMICIS

A MES MAITRES DES FACULTÉS

DE MÉDECINE,

DE DROIT,

DES SCIENCES

ET DE L'ÉCOLE VÉTÉRINAIRE D'ALFORT

A M. LE Dr JOYAUX

Je ne saurais assez le remercier de tout ce qu'il a fait pour moi et pour les miens.

A M. L. BAILLET

MÉDECIN VÉTÉRINAIRE
CHEVALIER DE LA LÉGION D'HONNEUR
MEMBRE CORRESPONDANT DE L'ACADÉMIE DE MÉDECINE

Un ancien et bon ami de mon père.

A M. H. BENJAMIN

MÉDECIN VÉTÉRINAIRE
CHEVALIER DE LA LÉGION D'HONNEUR

Près de qui j'ai trouvé les conseils d'un père et l'affection d'un véritable ami. — Je ne pourrai l'oublier jamais.

A M. LE Dr SABRAZÈS

PROFESSEUR AGRÉGÉ A LA FACULTÉ DE MÉDECINE DE BORDEAUX
MÉDECIN DES HOPITAUX
OFFICIER D'ACADÉMIE

Je le prie de recevoir ici les remerciements d'un des plus modestes élèves pour les bons conseils et l'affection qu'it n'a cessé de me témoigner pendant la durée de mes études médicales.

A MON PRÉSIDENT DE THÈSE

M. LE Dr A. LAYET

PROFESSEUR D'HYGIÈNE A LA FACULTÉ DE MÉDECINE DE BORDEAUX
MEMBRE CORRESPONDANT DE L'ACADÉMIE DE MÉDECINE
OFFICIER DE LA LÉGION D'HONNEUR

Je le prie d'accepter ici l'expression de ma plus vive reconnaissance pour l'amabilité qu'il n'a cessé de me témoigner et qu'il me témoigne encore, une fois de plus, en acceptant la présidence de cette Thèse. — Je ne l'oublierai pas.

AVANT-PROPOS

Nous voici à la fin de nos études médicales. Il est une coutume bien ancienne et bien douce : c'est de remercier au début des thèses inaugurales les maîtres qui ont guidé nos études.

Mais on se trouve toujours gêné par la banalité des mots pour exprimer avec toute sa gratitude et tout son respect les remerciements que l'on doit à ceux qui nous ont donné une partie de leur savoir et de leur science.

Les phrases semblent emprisonner la pensée et ne l'expriment qu'imparfaitement.

Aussi dirons-nous, du plus profond de nous-même, merci à tous ceux qui ont dirigé nos pas en médecine et qui nous l'ont rendue si attachante et si claire.

Nous prions MM. les professeurs Rondot, Pousson, Boursier, Dubreuilh et Arnozan d'accepter l'expression de notre plus vive reconnaissance. Ils nous ont fait connaître, tant en médecine qu'en chirurgie, comment on soigne et comment on guérit.

Il nous reste encore à remercier M. le professeur Cannieu près de qui nous avons passé deux ans comme aide d'anatomie, heures trop courtes, hélas! qui nous ont permis d'apprécier son caractère si droit, son affabilité grande et son merveilleux enseignement.

Je suis tout particulièrement heureux de remercier encore M. le professeur Layet, qui a été pour nous, durant notre carrière médicale, un conseiller bienveillant et éclairé. Je le remercie d'avoir accepté la présidence de ma thèse.

Je remercie encore mes premiers professeurs de médecine (vétérinaire celle-là), le corps enseignant de l'École d'Alfort, qui m'ont donné les bases sérieuses d'une étude médicale plus complexe.

Je ne puis, en terminant cet avant-propos, oublier M. Baillet, chevalier de la Légion d'honneur; MM. Maurat et Sères, tous trois vétérinaires de la ville de Bordeaux, qui se sont mis à ma disposition avec une bonne grâce et une amabilité dont je leur suis tout particulièrement reconnaissant.

M. Peyronny.

Enfin, mon ami et ancien condisciple le Dr Muratet a bien droit lui aussi à nos remerciements. Il a bien voulu se charger de faire une partie des dessins de notre ouvrage et il a mis dans son travail tout son zèle et toute sa délicate science.

M. P...

LA MÉLANOSE

DU

CHEVAL BLANC

INTRODUCTION

Nous avons voulu dans ce travail fixer d'une manière aussi précise qu'il nous a été possible ce que l'on entend par mélanose du cheval blanc.

« *La Mélanose du cheval blanc est une affection tout à fait spéciale à cet animal, toujours bénigne dans son apparition et son évolution, ne devenant maligne que dans des cas exceptionnellement rares, caractérisée par la présence dans le tissu conjonctif et dans certains organes d'une substance brun noirâtre déposée en différents points à électivité particulière.* »

Il nous a semblé intéressant de chercher à approfondir cette maladie si spéciale. Nous avons écarté à peu près systématiquement toute discussion sur l'origine du pigment. Cela nous aurait entraîné trop loin et aurait nécessité de longues recherches qui ne sont pas du cadre de nos études.

Nous nous sommes attaché à montrer la localisation du pigment chez ces animaux et le mode d'envahissement de l'organisme.

CHAPITRE PREMIER

Historique rapide.

Le mot mélanose (de μελασ, *noir*, et de νοσος, *maladie*, ou bien encore de μελανοσις, *noircissure*) n'a pris place dans les écrits scientifiques que depuis le commencement de ce siècle.

Trasbot, dans son article sur la mélanose *(Dictionnaire de médecine vétérinaire)*, dit que l'on trouverait peut-être, en cherchant bien dans les auteurs grecs ou latins, quelques passages qui s'y rapportent.

Mais ce n'est que dans ces siècles derniers que les tumeurs mélaniques sont nettement indiquées. Les différentes descriptions que l'on trouve dans la littérature scientifique de cette époque ont trait à la médecine humaine. Fabrice de Hilden, Bonnet en 1676, Morgagni, Highmore, Henri, Lorry (1769) décrivent des tumeurs mélaniques de la peau, de l'orbite, des ganglions lymphatiques médiastinaux ou abdominaux.

Dans les écrits vétérinaires, il est plus difficile d'en retrouver la trace. Cependant, Brugnone (1781) en parle très brièvement dans son *Traité des haras*, en nommant cette affection *hémorroïdes*, en raison du siège assez fréquent de ces tumeurs.

Mais ce qu'il y a de plus curieux, c'est que nos auteurs font remonter à 1784 l'époque de l'apparition de la mélanose chevaline en France. Elle y aurait été importée « par un étalon de robe blanche sur lequel l'affection se manifesta spontanément

la seconde année de la monte. On ignore si le père ou la mère de ce jeune étalon avait la même robe que lui; si ce père et cette mère étaient affectés de la même affection, ou si l'origine de ces végétations extraordinaires devait être rapportée à l'étalon lui-même. Ce qu'on sait, c'est que tous les poulains et les pouliches issus de cet animal et qui héritèrent de sa robe furent sans exception plus ou moins atteints de la maladie du père, tandis que ceux qui étaient noirs ou bais, même gris rouan ou gris de fer ne le furent pas ni aucun de leurs produits. »

Brugnone affirmait alors que la mélanose était heréditaire, et beaucoup de remarques viennent à l'appui de cette opinion.

Jusqu'à cette époque, on ne s'était encore occupé que de l'aspect extérieur de ces lésions.

Une ère nouvelle va commencer. L'usage du microscope se répand. Les médecins s'occupent sérieusement des tumeurs mélaniques; des auteurs tels que Laënnec, Noack, Trousseau, Monneret, Fleury commencèrent à éclaircir cette question si obscure. Les théories du *fongus hématode* et de la *tumeur mélanique* vivant d'une vie indépendante firent, par les discussions qu'elles soulevèrent, avancer encore la question.

On n'admit plus enfin que l'existence des tumeurs. Lebert crut d'abord leur nature cancéreuse, mais on ne tarda pas à décrire des carcinomes mélaniques, des sarcomes mélaniques et même des épithéliomas mélaniques.

Cette discussion, au point de vue de l'anatomie humaine, ne nous retiendra pas.

Lafosse, en 1858 *(Pathologie des animaux)*, fit de la mélanose une variété de cancer.

En 1866, Oreste et Falconio, de Naples, disent que les mélanoses du cheval diffèrent au point de vue de leur structure et de leur gravité, sans d'ailleurs aller plus loin dans le corps du sujet.

En 1867, Cornil et Trasbot décrivent les fibromes mélaniques ou mélanomes simples bénins et les sarcomes mélaniques qui

se généralisent rapidement. Ces auteurs admettent aussi l'existence de carcinomes mélaniques.

Depuis cette époque (1883), il ne nous est connu aucune description des mélanomes du cheval blanc.

Je dois faire remarquer avant de terminer cet historique que dans toutes les descriptions auxquelles nous faisons allusion il est toujours question des *tumeurs mélaniques*, se généralisant sous formes de tumeurs et conservant toujours une forme globuleuse. A proprement parler, il n'est pas fait mention de la maladie qui fait l'objet de cet ouvrage, de *la mélanose très spéciale du cheval blanc*.

L'étude de cette question se fond, en effet, dans celle de la mélanose en général. Malgré toutes nos recherches, il nous a été impossible de trouver une description de cette maladie.

Et cependant elle nous paraît bien distincte. Notre travail a pour but de fixer les éléments qui différencient la mélanose des tumeurs mélaniques.

CHAPITRE II

Mélanose du cheval blanc.

Après ce court résumé historique, nous allons immédiatement aborder l'étude de la *Mélanose du cheval blanc.*

Nous décrirons :

I. L'ensemble de nos 69 observations, réunies en un tableau synthétique.

II. La topographie de la mélanose et son étude macroscopique.

III. L'envahissement des différents organes ou tissus dans lesquels j'ai rencontré cette affection et la description des lésions :

1° Dans le tissu conjonctif, les aponévroses.

2° Dans les muscles.

3° Dans la peau.

4° Dans le foie.

5° Dans les ganglions lymphatiques.

Nous ne parlerons ni du poumon ni du système nerveux, car nous n'y avons pas observé de mélanomes.

IV. Le pronostic de la mélanose.

Nos	SEXE	ROBE	AGE	SIÈGE DES MÉLANOMES
1	Ch.	blanc,	?	Aponévroses, trapèze et rhomboïde; 2 lentilles.
2	J.	id.	?	Aponévrose grand dentelé. A l'anus, 3 tumeurs grosses comme un œuf de poule.
3	Ch.	id.	?	Piqueté au lieu d'élection.
4	Ch.	id.	?	id.
5	Ch.	gris truité,	?	Aponévroses grand dentelé et trapèze; quelques nodules à l'anus.
6	J.	gris clair,	?	Piqueté.
7	Ch.	gris moucheté, ladre,	?	1 nodule face interne, côte droite. Aponévrose grand dentelé et long dorsal, rhomboïde, trapèze et petit dentelé. Il existait trois grosses masses, plus volumineuses que des œufs de poule, qui emprisonnaient les aponévroses désignées ci-dessus. Rien à l'anus.
8	Ch.	blanc, sans ladre,	18	Face interne du trapèze, quelques nodules gros comme un pois.
9	J.	blanc, ladre naseaux,	17	2 nodules en lentille sous l'aponévrose du grand dentelé. Rien à l'anus.
10	J.	gris truité, presque blanc.	20	Aponévrose grand dentelé, criblée de petits nodules noirâtres, un ganglion ano-coccygien gauche commençant l'infiltration.
11	J.	gris truité,	18	Aponévrose ordinaire, 3 nodules, lentille.
12	J.	gris très clair	20	2 masses volumineuses comme un œuf de pigeon. Lieu d'élection.
13	J.	gris clair moucheté,	19	Piqueté. Lieu d'élection.
14	Ch.	blanc,	17	id. id.
15	Ch.	blanc,	?	id. id.
16	Ch.	blanc,	?	id. id.
17	J.	gris moucheté, truité; ladre, mamelles, naseaux,	22	Infiltration aux ganglions ano-coccygiens. Œuf de pigeon à la face interne du grand dentelé, emprisonnant l'aponévrose et distendant le muscle, piqueté noirâtre dans le tissu conjonctif sous-scapulaire.

Nos	SEXE	ROBE	AGE	SIÈGE DES MÉLANOMES
18	Ch.	blanc, ladre,	20	Piqueté au lieu d'élection.
19	J.	gris tr. mouch.,	?	id. id.
20	Ch.	id.	?	id. id.
21	J.	id.	?	id. id.
22	J.	gris clair, moucheté truité	28	2 nodules gros comme un œuf de pigeon au niveau de la première vertèbre dorsale et près du cartilage complémentaire, tissu conjonctif entre le rhomboïde et le grand dentelé; un petit nodule sous le grand dentelé.
23	Ch.	blanc,	22	1 nodule lentille psoas, 2 autres sur le plafond de la cavité pelvienne gros comme un petit haricot. Une masse œuf de pigeon, aponévrose ordinaire.
24	Ch.	blanc très peu moucheté	18	Pas de mélanose volumineuse, mais aponévrose criblée des muscles des gouttières, sous l'épaule et le tissu conjonctif sous-trapézien. Une veine de la région possède un nodule appendu.
25	Ch.	blanc,	19	Piqueté habituel au lieu d'élection.
26	Ch.	blanc,	20	Piqueté habituel au lieu d'élection.
27	Ch.	blanc ladre,	22	Quelques nodules à la queue, la peau en est infiltrée; un nodule entre le rhomboïde et le grand dentelé sur le scapulum.
28	Ch.	blanc,	13	1 nodule dans le tissu conjonctif rétro-massetérin, face externe, bordant la parotide, gros comme une lentille; localisation ordinaire.
29	Ch.	blanc,	17	Localisation ordinaire.
30	Ch.	gris fortement truité,	19	Piqueté au lieu d'élection; quelques nodules œuf de poule, naissance du psoas et sacrum.
31	Ch.	blanc,	18	Piqueté lieu d'élection.
32	Ch.	blanc ladre,	20	id.
33	Ch.	gris fortement truité,	10	2 nodules haricots, au lieu d'élection.

Nos	SEXE	ROBE	AGE	SIÈGE DES MÉLANOMES
34	J.	blanc,	18	Piqueté au lieu d'élection.
35	Ch.	blanc,	19	id.
36	Ch.	gris fortement moucheté ladre,	12	id.
37	J.	blanc moucheté ladre,	22	id.
38	J.	blanc,	20	2 nodules œuf de pigeon, lieu d'élection.
39	J.	gris moucheté,	18	Piqueté habituel.
40	J.	gris moucheté,	16	Quelques nodules à la queue, 2 paquets énormes prenant l'aponévrose du grand dentelé, descendant jusque sur la quatrième côte et des deux côtés; le petit dentelé antérieur est emprisonné, le grand dentelé et le rhomboïde de même.
41	J.	gris,	17	2 masses œuf de poule, lieu d'élection.
42	Ch.	blanc ladre,	20	2 noix à l'épaule. Masses disséminées à la voûte lombaire et sacrée.
43	Ch.	blanc,	19	Piqueté habituel.
44	Ch.	id.	17	id.
45	J.	gris,	16	Mélanose généralisée. (Obs.).
46	Ch.	gris clair ladre,	19	Piqueté peu abondant. 2 ou 3 pointes d'épingles.
47	J.	blanc moucheté ladre,	20	Queue, quelques nodules. Piqueté peu abondant.
48	J.	blanc ladre,	14	Aponévrose du bassin et mésentère, tissu conjonctif, plèvre, péritoine, un peu au sacrum. 2 œufs de poule à l'épaule.
49	Ch.	blanc,	18	Piqueté habituel noisette. Un nodule gros comme une tête d'épingle sous l'aponévrose du long dorsal.
50	J.	blanc ladre,	12	Quelques nodules en haricot.
51	J.	gris truité moucheté,	20	Piqueté peu abondant.
52	J.	gris truité,	19	Piqueté habituel.
53	Ch.	blanc mouch.,	14	1 lentille au lieu d'élection.
54	J.	blanc mouch.,	15	Piqueté habituel. Lentilles multiples sous-péritonéales, flanc droit, au niveau des premières lombaires.

Nos	SEXE	ROBE	AGE	SIÈGE DES MÉLANOMES
55	J.	gris moucheté, presque blanc,	16	Piqueté habituel.
56	J.	gris clair,	17	1 nodule lieu d'élection, noisette.
57	J.	gris moucheté,	16	1 noix, id.
58	Ch.	gris moucheté truité,	18	Piqueté habituel.
59	Ch.	gris clair,	16	Mélanose généralisée. 2 masses 10 kilogs sous épaules; marchait bien.
60	J.	blanche,	17	Commencement de généralisation. Observation.
61	J.	gris clair,	14	Piqueté habituel.
62	Ch.	gris moucheté,	15	Piqueté habituel.
63	J.	blanche,	20	Piqueté habituel. Un nodule entre trapèze et rhomboïde, partie supérieure.
64	Ch.	blanc mouch., truité,	19	2 lentilles lieu d'élection.
65	Ch.	blanc,	17	Masse au lieu d'élection de la grosseur de 2 œufs de dinde.
66	Ch.	blanc,	20	2 œufs au lieu d'élection.
67	Ch.	gris clair,	19	Queue, bassin, piqueté au lieu d'élection.
68	J.	gris moucheté clair,	17	Piqueté habituel.
69	Ch.	gris truité,	14	Piqueté habituel.

Toutes les observations qui sont consignées dans ce tableau ont été prises à l'abattoir de la ville de Bordeaux, du 1er août au 1er octobre 1902 inclus.

De plus, sur 5 chevaux de robe baie ou alezane, je n'ai pu voir macroscopiquement, avec l'aide d'une loupe, aucune trace de mélanose au lieu d'élection, ce qui paraît normal dans le cheval blanc.

Il résulte, en effet, de toute cette série d'observations que **sur 69 animaux de robe claire j'ai toujours constaté à l'autopsie la présence de mélanomes.**

1° *Sur cet ensemble il y avait 38 chevaux et 31 juments.*

Le sexe ne paraît donc pas influer d'une façon très appréciable sur l'existence de la mélanose.

2° *Les robes des chevaux examinés* se répartissent comme suit :

ROBES	AVEC LADRE (1)	SANS LADRE	TOTAL
Blanche	7	25	32
Gris clair	1	7	8
Gris truité	»	7	7
Gris moucheté	4	10	14
Gris truité moucheté. .	1	7	8
TOTAUX. . .	13	56	69

Les robes que nous signalons sont des robes dérivées par mélange de poils de couleurs avec du poil blanc; c'est le poil blanc qui forme le fond de la robe.

Ce sont ces animaux seuls qui semblent être atteints par la mélanose.

On a admis que la robe influait beaucoup sur l'évolution de la mélanose. *On sait, en effet, depuis longtemps que les animaux à robe claire, quand ils ont une tumeur, ont toujours une tumeur mélanique.* Aussi cette fréquence des tumeurs mélaniques sur ces animaux fait supposer, avec juste raison semble t-il, une relation étroite entre la dépigmentation des poils et la présence des mélanomes. Trasbot considère, comme beaucoup de naturalistes, la couleur blanche des phanères comme un signe de décrépitude.

Il n'existe pas de cheval qui naisse **blanc** (excepté les rares cas d'albinos). Les chevaux que l'on voit blancs ont tous été gris. On avait admis, il y a longtemps, que le pigment qui disparaissait des poils n'était pas brûlé ou transformé par l'organisme en totalité et qu'il se localisait petit à petit dans certains endroits pour former des tumeurs noires. L'hypothèse est très séduisante; malheureusement nous n'avons aucun fait précis pour la démontrer.

Toujours par la même analogie, on avait supposé que la présence du ladre chez un animal le prédisposait à la méla-

(1) On entend par *ladre* une surface ordinairement recouverte de poils, qui s'en trouve complètement dépourvue; elle est de plus absolument dépigmentée, elle est blanche.

nose. D'après notre statistique, nous voyons que cette opinion n'a pas de fondement.

Il est intéressant d'étudier les effets de la pigmentation de la robe sur la grosseur des mélanomes.

Voici l'ordre décroissant de la pigmentation de ces robes et la fréquence des cas bénins et graves :

ROBES	CAS BÉNINS	CAS GRAVES	TOTAL
Gris truité moucheté....	5	3	8
Gris moucheté.....	9	5	8
Gris truité.....	5	2	7
Gris clair	4	4	8
Blanc	22	10	32
TOTAUX....	45	24	69

En bloc, la mélanose paraît être grave dans le tiers des cas.

Nous l'appelons grave, lorsqu'il existe des mélanomes gros comme un œuf de poule sur l'aponévrose du rhomboïde avec ou sans la coexistence de plusieurs autres lésions mélaniques.

De plus, nous n'avons observé de mélanose généralisée que sur les robes blanches et gris clair.

3° *Au point de vue de l'âge*, les 69 animaux que nous avons examinés se décomptent comme suit :

Age inconnu 12 (mais supérieur à 12 ans).

12 ans...	2	16 ans...	5	20 ans...	11
13 ans...	1	17 ans...	9	22 ans...	4
14 ans...	5	18 ans...	8	28 ans...	1
15 ans...	2	19 ans...	9		

Il faut remarquer que tous les animaux examinés étaient des animaux de boucherie et que le plus jeune avait une douzaine d'années. Il nous a été impossible, à notre grand regret, de nous procurer des animaux plus jeunes.

4° Au point de vue *de la fréquence et de la grandeur des différents mélanomes*, nous avons observé :

A. Au niveau du point d'élection :

35 fois un piqueté;
15 fois des masses grosses comme des lentilles;
7 fois des masses grosses comme des noix;
8 fois des masses grosses comme des œufs de poule;
1 fois des masses énormes (plus de 500 gr.).

B. Au niveau de l'anus :

5 fois des productions grosses comme des noisettes;
1 fois des productions grosses comme une noix;
2 fois des productions grosses comme un œuf de poule.

C. Dans le plafond pelvien, au-dessous du péritoine, sur le psoas :

2 fois un piqueté;
2 fois des nodules gros comme des lentilles;
2 fois des nodules gros comme un œuf.

D. Une masse dans le tissu conjonctif rétro-massétérin :

E. 3 fois la mélanose généralisée.

La mélanose est donc presque aussi fréquente au niveau de l'anus qu'au niveau du plafond pelvien. Elle est huit fois plus fréquente au niveau du rhomboïde, car *la mélanose est constante en cet endroit chez tous les chevaux de robe claire.*

Nous ne nous sommes occupé que du cheval blanc. Cette affection existe peut-être dans d'autres espèces animales; mais je crois qu'il est bon d'éliminer *a priori* les albinos de naissance. Je crois que sur les rats blancs, les chiens blancs, les chats blancs, on ne trouverait pas de lésions analogues à celles que nous décrivons chez le cheval blanc. En effet, *le cheval blanc est devenu blanc.* Il n'est pas blanc de naissance. Il est gris, gris fer plus ou moins foncé, mais il est

gris. Une grande partie de son pigment localisé dans ses poils a disparu, alors qu'au contraire chez l'albinos ce pigment externe n'a jamais existé.

Enfin, avant de terminer ce chapitre, nous voulons faire encore observer qu'il ne faut pas confondre mélanose avec tumeur mélanique. Nous venons de voir que chaque fois qu'un cheval blanc a une tumeur, il fait une tumeur mélanique; mais c'est et ce sera toujours une tumeur avec sa structure caractéristique. Lorsqu'elle se développe ou se généralise, si elle en est susceptible, elle reste toujours tumeur et conserve ses caractères. C'est un fait banal qui est commun à toutes les espèces et à toutes les tumeurs. La mélanose du cheval blanc n'a pas du tout ces caractères.

Comme nous essayons de le démontrer plus loin, c'est une *infiltration mélanique* des cellules propres de l'organisme. *Il n'y a pas de néoplasme,* au moins au début de l'affection. « La cellule, au lieu de faire de la graisse, fait du pigment; » cette phrase a été écrite il y a plus de cinquante ans par Leblanc, qui semble le seul avoir vu cette particularité importante et caractéristique de la mélanose du cheval blanc.

C'est pourquoi je préfère appeler *infiltration mélanique* la lésion de la mélanose plutôt que de donner à ces productions le nom de tumeurs mélaniques. Cette expression aurait un grand avantage : elle ne préjugerait pas de la nature de l'affection.

Observation I

Mélanose généralisée.

Jument, seize ans, gris clair, ladre aux naseaux et à l'anus.

Il existait deux masses énormes de 3 à 4 kilogs chacune, de chaque côté des premières dorsales, vers le tiers supérieur du scapulum. Les muscles de cette région, grand dentelé, petit dentelé, rhomboïde n'étaient plus reconnaissables. D'autres nodules plus petits étaient disséminés dans ces muscles. A la voûte lombaire et dans le petit bassin se trouvaient une dizaine de masses de la grosseur d'un œuf de poule.

Elles se continuaient sans ligne de démarcation bien nette avec une tumeur périrectale et périanale.

Les os de la colonne vertébrale, le sacrum, mais pas les autres os, étaient infiltrés.

Il n'y avait rien d'anormal aux poumons, aux ganglions bronchiques et aux ganglions abdominaux.

Le foie était noir comme de l'encre, lisse, uni dans toute son étendue. La rate avait une couleur normale; les reins, les capsules surrénales, les corps thyroïdes étaient normaux.

Ce cheval marchait très bien, *ne boitait pas*. Il mangeait fort bien, était en excellent état, avait en un mot les apparences de la santé la plus florissante.

Observation II

Commencement de généralisation.

Jument blanche, dix-sept ans, sans ladre.

De chaque côté des premières vertèbres dorsales au lieu d'élection existaient deux masses lenticulaires de 10 centimètres de diamètre, entre le rhomboïde et le grand dentelé, empiétant largement sur ces deux muscles; de plus, dans le ligament cervical on voyait une infiltration mélanique manifeste. Ce ligament, qui est d'un blanc jaunâtre uniforme, présentait par places des taches grises et même noires qui tranchaient fortement sur le fond de ce ligament. A la voûte lombaire et au petit bassin existaient de nombreuses productions mélaniques peu volumineuses. Au pourtour de l'anus, peu de lésions, quelques nodules mélaniques très petits.

Les vertèbres lombaires et le sacrum étaient infiltrés, pas les autres os. L'aponévrose de la masse commune présentait un fort piqueté mélanique. Sur une saphène, il me sembla voir un dépôt mélanique; mais la décomposition était trop avancée pour que je pusse examiner histologiquement ces lésions.

Le foie paraissait un peu sombre. La rate normale.

Observation III

(Due à l'obligeance de M. Sérés, vétérinaire de la ville de Bordeaux.)

Mélanose généralisée.

Cheval gris, quinze ans.

Système osseux. — Les vertèbres dans toute leur étendue, sauf l'extrémité des apophyses épineuses des premières dorsales, les os du

bassin, les côtes, le sternum, sont envahis par la mélanose. A la coupe, ces os sont noirs, ou uniformément ou par places. L'occipital est le seul atteint des os de la tête. Les os des membres et les cartilages ne présentent aucune lésion.

Muscles. — Quelques nodules gros comme des haricots au rhomboïde et à l'angulaire de l'omoplate.

Appareil digestif. — Aucune lésion.

Foie. — Volumineux, d'une coloration très foncée, présentant de nombreux nodules arrondis, ombiliqués. La capsule de Glisson est épaissie et adhérente. Les ganglions du hile sont volumineux et noirs. Poids, 13 kil. 500. Longueur. 70 centimètres; largeur, 50 centimètres; épaisseur maxima, 13 centimètres.

Pancréas et glandes salivaires. — Aucune lésion.

Rate. — Énorme, bosselée, noire; la forme générale est conservée. Elle embrasse complètement l'estomac dans sa concavité. Poids, 26 kil. 500 Longueur de la grande courbure, 2 millimètres; petite courbure, 92 centimètres. Épaisseur, 22 centimètres.

Appareil respiratoire. — Poumons gris ardoisé; les lobes postérieurs. normaux. Ganglions bronchiques noirs et hyperthophiés. Trachée, bronches, larynx, rien d'anormal.

Reins. — Aucune lésion.

Capsules surrénales. — Petits foyers noirâtres.

Ganglions sous-lombaires et mésentériques. — Noirs et hypertrophiés; ils formaient une masse de la grosseur d'une tête d'homme et pesaient 3 kil. 500.

Le cœur et les vaisseaux, la plèvre, le péritoine et le système nerveux ne présentaient rien d'anormal.

Il n'y avait rien de très particulier à l'anus et aux organes génitaux.

Au dire du propriétaire, l'animal a travaillé jusqu'à son dernier jour. Il était d'ailleurs en fort bon état.

CHAPITRE III

Topographie de la Mélanose.

Lorsque l'on ouvre un cadavre de cheval blanc ou de robe claire, on ne remarque dans la plupart des cas rien de particulier.

Mais si l'on fait lever l'épaule, habitude qui existe dans tous les abattoirs et qui est couramment employée par les inspecteurs de boucherie, on peut observer des phénomènes très intéressants.

L'opération qui s'appelle ainsi consiste à sectionner les muscles qui relient la partie supérieure du scapulum au corps ; c'est-à-dire le trapèze, le rhomboïde, le grand dentelé, le scapulo-hyoïdien et l'angulaire de l'omoplate. On coupe tous ces muscles près de leur insertion scapulaire, et dans la plupart des cas, à un examen rapide, on ne voit rien d'anormal.

Cependant, si l'on examine plus attentivement la face interne de l'aponévrose du rhomboïde, près de son insertion scapulaire, on aperçoit, çà et là, par places, comme un fin semis de productions noirâtres, isolées les unes des autres, de la largeur de un demi ou de un millimètre tout au plus.

Or, nous avons trouvé toujours, sur tous les sujets de robe claire que nous avons examinés et sans aucune exception, la présence de ce piqueté.

Ces lésions sont bilatérales et absolument symétriques.

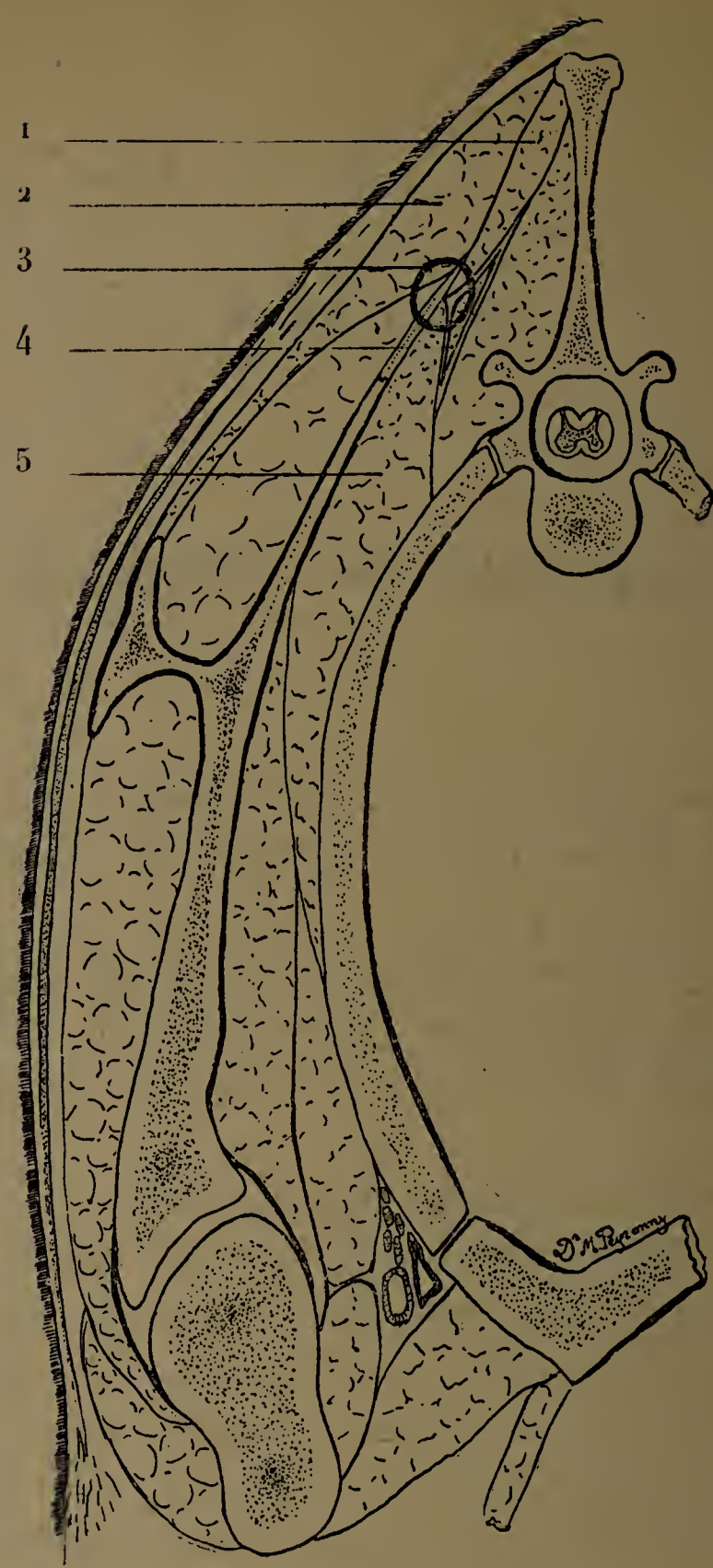

TOPOGRAPHIE DE LA MÉLANOSE

COUPE DEMI SCHÉMATIQUE D'UN CHEVAL AU NIVEAU DE LA DEUXIÈME VERTÈBRE DORSALE MONTRANT LE LIEU D'ÉLECTION DE LA MÉLANOSE

1. Rhomboïde. — 2. Trapèze. — 3. Cercle figurant le lieu d'élection de la mélanose. — 4. Petit dentelé. — 5. Grand dentelé.

C'est le premier stade de l'apparition de la mélanose.

Dans un stade ultérieur, les nodules disséminés sont devenus plus confluents, des masses noirâtres se sont formées, de nombre variable, du volume d'une lentille environ, siégeant toujours au même endroit.

Ce n'est que dans le troisième stade que nous voyons apparaître des changements au niveau de ce véritable lieu d'élection.

Jusque-là, nous avons vu que l'aponévrose seule était envahie ; mais voici que la maladie augmente. Le nodule lenticulaire a atteint la grosseur d'une noisette ou d'une noix. L'aponévrose est comme enserrée dans la production mélanique, dont on ne peut que rarement la détacher.

Il peut alors se présenter deux cas :

1° Le mélanome ne s'est développé que d'un côté.

a) Si c'est du côté interne, il forme une tumeur dure, bosselée, à surface très lisse, mobile sur l'aponévrose du petit dentelé et des muscles spinaux, mais adhérente à celle du rhomboïde.

b) Si le mélanome s'est développé du côté externe, il envahit le tissu musculaire, se glisse entre les fibrilles contractiles et forme très nettement à l'œil nu des marbrures. Ce stade est connu depuis longtemps. Trasbot compare la section d'un muscle ainsi envahi à du bois d'acajou.

2° Quand le mélanome se développe des deux côtés à la fois, on a une tumeur volumineuse, faisant corps avec le muscle, ayant détruit l'aponévrose ou presque, faisant une saillie très appréciable au niveau des muscles des gouttières qu'elle comprime.

Nous avons rencontré des stades plus avancés. Il n'est pas rare, en effet, de voir des tumeurs de 500, 600 grammes et même de plus d'un kilogramme, ayant envahi le rhomboïde, le grand dentelé, le petit dentelé, une partie des muscles des gouttières vertébrales et des intercostaux. On voit alors un bloc massif, dur, compact, ayant pris la place de ces divers organes, horriblement noir, dans lequel on reconnaît parfois les débris d'apo-

névroses atrophiés sous l'exubérance de la tumeur. Mais, chose très curieuse, ces tumeurs ne semblent pas gêner l'animal.

Enfin, dans un cas de mélanose généralisée que nous avons observé, il existait une masse énorme pesant plus de 10 kilogs qui, outre les muscles précités, avait envahi l'omoplate et les côtes, s'étendait presque jusqu'au sternum en formant une tumeur extraordinaire.

Sur la figure qui est jointe à cet ouvrage, on peut très bien voir le mode de propagation de l'infection par les aponévroses et le tissu conjonctif. On voit qu'en effet, après l'aponévrose rhomboïdale, qui est comme le centre du rayonnement de la mélanose, les premiers organes attaqués doivent être : le petit dentelé et les muscles des gouttières, le grand dentelé, les intercostaux et les côtes, et de l'autre côté l'omoplate.

Dans un grand nombre de cas, même de mélanose généralisée, nous avons examiné minutieusement les ganglions axillaires. *A notre grande surprise, nous n'avons jamais trouvé de mélanose.*

Il existe encore d'autres foyers mélaniques. Ainsi, chez les juments surtout, on rencontre au pourtour de l'anus ou de la vulve, bien moins souvent qu'au rhomboïde (13 fois sur 100), des productions mélaniques très curieuses. La peau en cet endroit est le plus souvent dépourvue de poils. Elle est presque toujours foncée. On voit alors de légères élevures de la peau, quelquefois très accusées, presque comme pédiculées, qui contiennent des mélanomes. Là aussi on peut trouver tous les degrés, depuis le nodule gros comme un pois jusqu'à des masses énormes, sources intarissables de matière mélanique. En effet, en cet endroit, probablement en raison de la présence des pièces de harnachement, il se produit des inflammations localisées très spéciales de ces tumeurs avec fonte purulente noirâtre et issue très abondante d'un liquide noir comme de l'encre.

Il me faut encore citer la présence de mélanomes assez fréquents (11 fois sur 100) à la voûte lombaire, sous le péritoine.



TOPOGRAPHIE DE LA MÉLANOSE

VUE EN PROJECTION DES PRINCIPAUX CENTRES MÉLANIQUES :
RHOMBOÏDE, PLAFOND PELVIEN, RÉGION PÉRIANALE

Je citerai enfin les diverses localisations suivantes : un ganglion dans le tissu conjonctif rétro-massétérin, et des ganglions ano-coccygiens.

Les poumons, dans toutes les autopsies que nous avons faites, n'étaient pas mélaniques, ils étaient normaux. Le système nerveux de même.

Je n'envisage pas ici la mélanose des ganglions bronchiques ou broncho-œsophagiens, car cette mélanose est banale et constante tous chez les animaux à appareil pulmonaire. Le pigment n'est pas du tout le pigment mélanique et n'a avec lui aucun rapport. Dans les nombreuses coupes que j'ai faites, il est très facile de le reconnaître; nous donnerons plus loin les moyens de les différencier.

Le foie des chevaux blancs est macroscopiquement plus noir que celui des chevaux de couleur. Cette différence est très nette lorsque l'on met une série de foies les uns à côté des autres; avec un peu d'habitude, on arrive assez facilement à diagnostiquer leur provenance par leur couleur.

La rate paraît en général normale. Quelquefois nous l'avons vue ratatinée, et certainement de moindre volume qu'une rate ordinaire néammoins dans l'une de nos observations elle était énorme.

Les reins et les capsules surrénales ne présentent rien de bien particulier.

Le tube digestif ne semble jamais atteint par la mélanose.

CHAPITRE IV

Etude des lésions de l'infiltration mélanique.

L'infiltration mélanique est due à l'envahissement progressif de l'organisme par le pigment mélanique.

Nous ne voulons pas faire ici une étude spéciale du pigment en général. Nous nous contenterons seulement de dire ce que nous avons trouvé dans les auteurs sur le sujet qui nous occupe et ce que nous avons fait nous-même sur cette question.

Je ne veux pas, surtout, chercher à élucider l'origine de ce pigment. Tout au plus pourrons-nous faire appel au travail de Mentchnikoff sur la décoloration des poils. Ce savant a montré que chez l'homme, chez le chien et chez les différents animaux qu'il a étudiés, la dépigmentation des poils s'effectuait suivant le même mode. Des cellules venant de la couche médullaire s'hypertrophient, grandissent, deviennent *pigmentophages*, et, absorbant la matière colorante du poil, deviennent de véritables cellules migratrices, vont près du bulbe, puis dans le derme et même dans le tissu conjonctif environnant. Il est indéniable, quoique je n'aie pu en faire la preuve, que ce processus s'effectue identiquement sur le cheval gris qui devient blanc et que cette masse énorme de pigment ne doit pas être complètement transformée par l'organisme. Sûrement, ce doit être une des grandes sources du pigment mélanique du cheval blanc.

D'après Nenki, il existerait deux sortes de pigments : la phymatorhusine qui se trouve dans les tumeurs mélaniques humaines, et l'hippomélanine plus riche en soufre et dépourvue de fer qui existerait chez le cheval.

Foy a néanmoins trouvé dans ses analyses de mélanose du cheval 1gr75 0/0 d'oxyde de fer.

Il est admis que le pigment mélanique du cheval ne présente pas la réaction histochimique du fer, soit la réaction de Perls (ferro-cyanure), soit la réaction de Quincke (sulfure d'ammonium).

Personnellement j'ai essayé ces deux réactions dans un assez grand nombre de cas, et elles sont toujours restées négatives.

J'ai employé assez couramment une méthode de décoloration qui m'a donné quelque résultat. Je me suis servi de l'eau de brome comme décolorant. Il faut laisser agir le réactif une demi-heure au moins, et laver assez énergiquement. Alors, si l'on colore par les carmins, ou l'hématéine, le pigment reste clair; mais si l'on colore par les couleurs d'aniline, thionine, fuchsine, bleu de méthylène, etc., le pigment prend la coloration d'une façon extraordinairement intense. De même si l'on fait agir la potasse ou la soude après la solution de brome, on rend le pigment instantanément noir. Cette méthode de décoloration quoique plus parfaite que l'eau de chlore, n'est pas encore l'idéal, car les cellules s'abîment et les noyaux prennent mal les colorants. Elle m'a cependant servi dans quelques cas.

Le pigment mélanique du cheval blanc se présente toujours sous l'aspect de *sphérules* de grosseur variable, n'atteignant jamais 1 μ, de couleur jaune, jaune paille, mais quelquefois beaucoup plus foncée allant jusqu'à la teinte sépia.

Il faut aussi signaler la propriété curieuse que possède ce pigment de virer sensiblement au vert lorsqu'on fait agir sur les coupes les solutions de bleu de méthylène-éosine qui servent à la coloration du sang.

Le pigment des ganglions bronchiques est tout différent. Il est noir, irrégulier, bosselé, n'est pas réparti dans les cellules

de la même façon, ne vire pas au jaune clair par l'eau de brome, n'est pas dissous par l'ammoniaque.

La description qui va suivre a été entièrement faite sous la direction de M. le professeur agrégé Sabrazès, qui a bien voulu mettre sa haute compétence scientifique au service de notre modeste travail.

1° Tissu conjonctif, aponévroses.

Pour étudier avec plus de fruit les différentes lésions que l'on peut observer dans la mélanose du cheval blanc, il est nécessaire de bien en saisir le début.

Aussi avons-nous pris des aponévroses du rhomboïde à peine infiltrées, présentant le piqueté noirâtre que j'ai déjà décrit lorsque j'ai parlé de la topographie de la mélanose. J'ai fixé toutes mes pièces par le formol ou le liquide de Bouin, qui m'ont donné d'excellents résultats.

Si nous coupons une aponévrose du rhomboïde présentant le piqueté noirâtre caractéristique du début de la mélanose, nous voyons à un faible grossissement l'aponévrose normale dans toute son étendue. Cependant, en certains endroits très rares, on voit les faisceaux de fibres connectives s'écarter les unes des autres en laissant un espace comblé par une substance noirâtre. Cette substance n'est autre que la mélanine.

A un plus fort grossissement, on distingue plus nettement la structure de l'ensemble. On voit que certaines cellules conjonctives interfasciculaires sont chargées de pigment. Ce pigment se présente sous forme de grains sphériques réguliers disséminés sans ordre bien marqué dans toute l'étendue de la cellule, rassemblés cependant vers le noyau et semblant n'avoir aucun rapport avec lui. Ces cellules sont d'abord isolées au milieu des faisceaux, puis elles se rapprochent en formant une file indienne. On voit aussi des blocs énormes pigmentaires qui paraissent indépendants de foyers cellulaires.

Autour de ces blocs pigmentaires qui paraissent libres, on trouve un semis de cellules dont le protoplasma est infiltré de

granulations. On voit, par comparaison avec les cellules voisines non granuleuses, qu'il s'agit manifestement de cellules fixes du tissu conjonctif devenues mélaniques. Mais ces granulations ne tardent pas à s'essaimer et à se libérer de la cellule. Sauf la présence des cellules pigmentaires, on n'observe dans le tissu aponévrotique aucune modification, et même autour des blocs de pigments on ne trouve ni de cellules migratrices ni de phénomènes réactionnels du côté des cellules fixes du tissu conjonctif.

Les foyers mélaniques sont noirs, à contours plus ou moins irréguliers, de dimensions inégales. Ils ont parfois un aspect dendritique. Ces blocs ont une teinte encre de Chine un peu sépia; ils peuvent résulter soit de la coalescence des grains pigmentaires ou bien d'amas informes, plus ou moins arrondis, au point de simuler de gros microcoques.

Parfois, le pigment est si compact qu'on n'en voit pas le grain. Il forme, dans ce cas, des sortes de boules noires comme des gouttelettes de graisse fixées à l'acide osmique, avec contours arrondis sans aspérités. Les dimensions de ces blocs sont très variables, depuis une fraction de centième de millimètre jusqu'à des blocs de plusieurs millimètres et même plusieurs centimètres d'épaisseur.

En somme, le pigment ne se comporte pas comme un corps étranger, n'exerce aucune action chimiotaxique sur les leucocytes sans susciter de phénomènes inflammatoires apparents.

2° Muscles.

Sur les coupes transversales de muscles infiltrés on voit, même à l'œil nu, des points noirs. Ces points noirs sont en réalité formés par un réseau de mélanose enserrant les fibres, si bien que les espaces de séparation des champs de Conheim apparaissent en noir formant une sorte d'anneau au centre duquel se trouve la fibre plus ou moins rapetissée. Le pigment forme des sortes de blocs compacts ovalaires. Aussi les traînées qui résultent de leur juxtaposition sont moniliformes.

Les blocs fusiformes ont pour substratum des cellules dont le protoplasma déborde parfois nettement la charge pigmentaire. Ainsi, on peut trouver dans un muscle tout un faisceau infiltré de mélanose avec une cinquantaine ou plus de champs de Conhein cernés. Mais tout autour existe une mélanose discrète dans le tissu conjonctif interfasciculaire. On y voit des cellules chargées de granulations brunâtres, triangulaires, fusiformes, polyédriques, à longs prolongements, cellules qui ne se différencient pas des cellules conjonctives et qui sont extérieures à la fibre. Là aussi, à ces blocs pigmentaires ne s'associent nullement des leucocytes immigrés.

L'envahissement du muscle peut être extraordinairement marqué au point que les champs de Conheim disparaissent ou ne sont plus qu'à l'état de vestige. Les faisceaux primitivement intéressés finissent même par se confondre au point que des centimètres carrés de muscle sont comme truffés. Tout autour on retrouve une dissémination mélanique plus discrète.

3° Ganglions.

Il est très rare de trouver des ganglions infiltrés de mélanose véritable. Nous nous sommes expliqué à ce sujet. Ce ne sont guère que les ganglions anococcygiens latéraux qui présentent la vraie mélanose.

Dans ceux que nous avons observés, la capsule est surchargée de cellules pigmentaires supportant des blocs énormes de pigment.

Dans le ganglion lui-même, on trouve des cellules pigmentaires et même des amas assez compacts de pigment.

Au sein du ganglion, on trouve des cellules fusiformes de la trame qui contiennent du pigment. On trouve aussi des cellules polyédriques parfois de grande dimension qui en contiennent, on trouve aussi des blocs de pigment libre. Il ne paraît pas exister de pigments dans les lymphocites. Peut-être en trouve-t-on un ou deux qui en contiennent dans toute la préparation.

Le pigment est inégal, toujours sphérique, à grains plus ou moins volumineux. Les cellules endothéliales des lymphatiques sont fortement imprégnées et comme injectées de pigment. Çà et là on trouve de petits grains isolés libres.

Dans les lymphatiques, certaines cellules endothéliales sont bourrées de pigment et font saillie dans la lumière du lymphatique. On peut affirmer aussi que les cellules endothéliales des sinus lymphatiques contiennent de grandes quantités de pigment.

On hésite en présence de certains lymphocites qui ont une carapace mélanique, et il faut se méfier des superpositions qui trompent très facilement. Il existe d'assez nombreux eosinophiles sans aucune pigmentation.

4° Peau.

Pour étudier l'envahissement mélanique de la peau, il est nécessaire de prélever les pièces au voisinage de l'anus ou de la vulve, siège assez fréquent des mélanomes.

Quand on les colore par le mélange éosine bleu de méthylène que l'on emploie pour le sang, on voit que les grains pigmentaires subissent une sorte de métachromasie verdâtre.

En général, toutes les cellules de l'épiderme présentent du pigment d'autant plus abondant que l'on se rapproche de la couche de Malpighi et du derme.

Cet épiderme rappelle en tous points celui de la peau du nègre. Le fait a été déjà signalé par Trasbot.

On trouve des cellules fusiformes du derme contenant du pigment. On trouve aussi du pigment libre et des territoires où l'accumulation du pigment est énorme.

La paroi des glandes sudoripares présente un fin sablé pigmentaire, de même les fines artérioles. Dans le derme, on trouve beaucoup de cellules conjonctives accumulées en certains points, en rangs pas trop serrés, faisant des linéaments, des réseaux autour de blocs conjonctifs épais supportant du

pigment granuleux. Les fibres musculaires lisses de la peau ne contiennent pas de pigment.

Les glandes sébacées n'en ont pas non plus. Dans le derme, il y a une tendance à voir la mélanose former des réseaux autour de blocs fibreux.

Dans une autre coupe, nous voyons la mélanose former de véritables nodules très denses et sous-dermiques.

Dans ces nodules, à côté de cellules fusiformes dépourvues de pigment, cellules assez nombreuses mais non confluentes, séparées presque toujours par un espace de 2 à 20 μ, on trouve d'autres éléments du même ordre, pigmentaires; et de plus d'énormes blocs de pigment, ronds ou ovalaires, qui paraissent libres. Ces blocs sont parfois cohérents, généralement isolés, séparés par un intervalle de 2 à 10 μ.

La partie immédiatement sous-papillaire du derme contient relativement peu de pigment et le nodule en question est situé en plein derme et en plein hypoderme.

Les glandes sébacées et les follicules pileux déshabités ne présentent pas de pigment.

Il n'existe pas de vaisseaux sans paroi propre.

En outre des cellules décrites, on trouve des tractus conjonctifs assez épais qui sillonnent la lésion; çà et là quelques vaisseaux lymphatiques avec des cellules endothéliales bourrées de pigment.

En résumé, nous voyons que le pigment se présente de trois façons :

1° Sous forme de granulations libres essaimées çà et là, ne présentant pas d'ordre bien déterminé;

2° Sous forme de cellules pigmentaires, la plupart du temps ramifiées, quelquefois un peu globuleuses;

3° Sous forme de blocs arrondis, où une structure cellulaire est difficilement reconnaissable, ressemblant à de grosses vésicules adipeuses, traitées par l'acide osmique.

5° Foie.

Nous décrirons le foie appartenant au cheval qui fait l'objet de l'observation I, à mélanose généralisée.

Le pigment est extrêmement abondant. Les cellules hépatiques en sont remplies sous forme de granulations de différentes grosseurs. Les espaces inter-trabéculaires en contiennent en assez grande abondance. Les cellules endothéliales des vaisseaux capillaires de ces espaces en sont bourrées, comme d'ailleurs les cellules conjonctives.

Dans les veines sus-hépatiques, il y a aussi du pigment accumulé. Quelques canalicules biliaires n'en ont pas. On en rencontre dans les cellules endothéliales des ramuscules de la veine porte.

Les réactions histochimiques du fer ne donnent rien.

Il n'y a donc qu'une infiltration mélanique pure et simple, sans trace de néoplasme.

Le foie des chevaux de couleur ne présente aucune trace de pigmentation, et il est absolument normal.

Le foie des chevaux blancs, même à mélanose très discrète, présente les mêmes lésions que celles du foie à mélanose généralisée, mais beaucoup moins accentuées.

6° Rate.

La rate des chevaux blancs examinés, possédant des lésions très diverses, même de la mélanose généralisée, ne présente rien de particulier, elle est normale.

7° Reins.

Les reins des chevaux blancs, même assez sérieusement atteints de mélanose, sont normaux. On ne trouve pas trace de pigment. — Les artérioles, les veinules, les tubes de Bellini, glomérules, etc., ne présentent aucune lésion. En aucun endroit, même à un examen minutieux, on ne peut apercevoir de pigment.

FIGURE I

UN COIN DU RHOMBOÏDE ENVAHI.

Reichert, oc. 2, obj. 3

FIGURE II

LÉSIONS DISCRÈTES DE LA MÉLANOSE DANS UN MUSCLE.

Reichert, oc. 3, obj. 1/12, immersion.

FIGURE III

DÉBUT DE LA MÉLANOSE DANS L'APONÉVROSE DU RHOMBOÏDE.

FIGURE IV

UNE COUPE DE PEAU ENVAHIE.

FIGURE V

FOIE DE CHEVAL BLANC.

Pour la commodité du dessin, dans ces figures, le pigment est figuré en noir; en réalité il est jaune brun.

FIGURE I

UN COIN DU RHOMBOÏDE EXAMINÉ.

Rapport, oc. 3, opt. 3

FIGURE II

LÉSIONS DISCRÈTES DE LA MÉLANOSE DANS UN MUSCLE.

Rapport, oc. 3, opt. 1 1/2 immersion.

FIGURE III

DÉBUT DE LA MÉLANOSE DANS L'APONÉVROSE DU RHOMBOÏDE.

FIGURE IV

UNE COUPE DE BEAU EXAMINÉE.

FIGURE V

FOIE DE CHEVAL BLANC.

Pour la commodité du dessin, dans ces figures, le pigment est figuré en noir; en réalité il est jaune pâle.

Fig. 1.

Fig. 2.



Fig. 3.



Fig. 4.

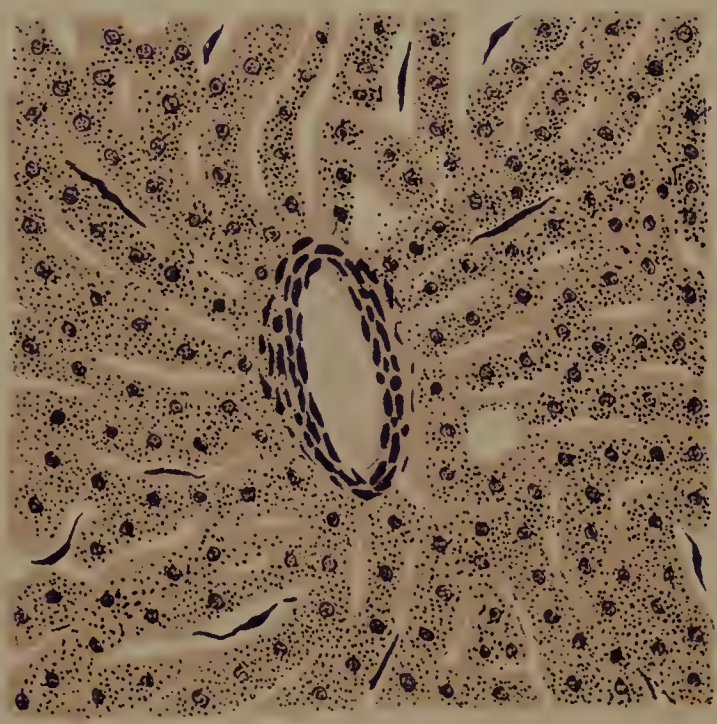

Fig. 5

D.r L. Muratet, Del & Lith.

CHAPITRE V

Pronostic de la Mélanose.

Si nous consultons l'article *Mélanose* de Trasbot dans le *Dictionnaire de médecine vétérinaire,* on est frappé de lire à ce sujet l'exposé d'un pronostic fatalement sombre, qui semble planer sur l'évolution de la mélanose :

« Les sarcomes mélaniques ne manquent jamais de se généraliser tôt ou tard. S'ils n'abrègent pas toujours la vie des sujets qui en sont affectés, ils diminuent notablement leur valeur en constituant pour eux une tare très visible. Ils causent des interruptions de travail assez fréquentes... Ils rendent les malades si repoussants que les propriétaires se décident à les abandonner; enfin, ils sont absolument incurables et leur maladie est héréditaire... *Mais si, en principe, la maladie est toujours grave, il existe néanmoins de grandes différences entre les divers exemples que l'on peut avoir à examiner.* »

Je retiendrai seule cette dernière phrase. Elle nous donne, en effet, la clef du pronostic.

Évidemment, cette affection est assez grave. Mais il en est de cette appréciation comme de toutes choses : *In medio stat virtus,* et je n'hésite pas à dire, en contradiction avec tous nos classiques : le pronostic de la mélanose du cheval *(quoad vitam)* est certainement très bénin. Ce n'est que dans des cas exceptionnels que l'on observe une marche maligne.

Les grandes fonctions de l'organisme ne sont pas troublées. Il n'y a pas de vétérinaire qui n'ait eu dans sa clientèle, au moins une fois, à soigner un cheval ou une jument à mélanose généralisée, paraissant donc au stade ultime de l'infection. Cependant, toutes les fonctions s'effectuent régulièrement, et l'économie ne semble réellement pas affectée. Il n'y a que lorsque les tumeurs ont pris un trop grand développement qu'une gêne *purement mécanique* peut se produire.

D'ailleurs, la statistique que nous publions prouve bien que la mélanose épargne encore un nombre imposant de chevaux et leur permet de vivre dans un âge assez avancé. La moyenne de nos observations nous donne 18 ans, avec, comme âges extrêmes, 12 et 28. Or, tous ces animaux ont été sacrifiés. Si on les eût laissés vivre, quel âge n'auraient-ils pas atteint?

La cachexie mélanique est en somme rare. Personnellement, je ne l'ai jamais observée. Je crois, en tout cas, que si la mélanose est la cause occasionnelle, elle n'est certainement pas la cause efficiente, et que les mauvais traitements, la mauvaise nourriture et le travail très pénible font beaucoup plus pour hâter le dénouement fatal que la maladie elle-même.

Il existe dans tous nos traités classiques de médecine vétérinaire, des cas analogues à celui que je vais raconter. Ce cas m'est personnel; à cette époque, je ne pensais pas faire un travail sur la mélanose, aussi je n'ai qu'une observation très écourtée. Telle qu'elle est cependant, elle est très démonstrative.

Une jument blanche, âgée, présentait assez souvent des coliques légères qui cédaient assez rapidement. Je ne me serais jamais douté de l'origine de ces coliques, lorsqu'un jour une fistule se déclara sur un des côtés de l'anus et un flot de pus noirâtre s'échappa par cette ouverture. Les coliques cessèrent par enchantement. La plaie se referma à la longue, et les coliques recommencèrent. Je pratiquai l'exploration rectale et je sentis la présence d'une masse énorme, fluctuante, appendue à la voûte lombaire, qui bouchait le rectum et empêchait le cours des matières fécales. Une ponction périanale fit vider la tumeur et remit la bête en état. De temps en temps il était nécessaire de faire quelques ponctions; mais la bête put encore faire un bon service pendant dix-

huit mois environ. Il est vrai qu'à ce moment, la jument, déjà âgée, surmenée, ne pouvait plus faire de service rémunérateur : on la sacrifia; elle avait de la mélanose généralisée.

Besnard signale le cas d'une jument qui vomissait parce qu'il existait une tumeur mélanique s'opposant au passage du bol alimentaire. La littérature vétérinaire abonde de ces cas d'obstacles mécaniques, de perforation de l'aorte par une tumeur du voisinage, de paralysie à la suite de névrite par compression, de fractures d'os divers, de compression du pneumo-gastrique, etc.

Ces exemples prouvent bien que les mélanomes ne sont pas graves par eux-mêmes sur ces animaux, mais qu'ils peuvent devenir mortels par leur situation ou leur voisinage.

Mais le pronostic *quoad vitam*, quoique important, n'est pas le seul que nous ayons à examiner en médecine vétérinaire. L'impotence fonctionnelle et la diminution de valeur sont aussi à redouter. L'animal est une machine, il faut que la machine marche.

Eh bien! de ce côté aussi, il me semble que le pronostic de la mélanose ne doit pas être aussi sombre. On est surpris, en effet, à l'autopsie des chevaux blancs de voir que d'énormes mélanomes cachés n'ont causé pendant la vie de l'animal aucune sensibilité et aucune gêne. Cependant il est certain que si la tumeur se trouvait au voisinage d'organes importants, des accidents par compression pourraient se produire.

Nous nous sommes déjà expliqué à ce sujet.

Néanmoins, il n'est pas douteux que l'existence de mélanomes externes ne soit une tare très sérieuse. Je ne puis, en effet, que m'associer aux vues de M. Trasbot. Mais c'est bien plutôt au point de vue de la répulsion et du dégoût qu'au point de vue de la gravité que nous devons nous placer lorsque nous avons à juger un animal mélanique.

La race influe aussi sur le pronostic. Les chevaux mous, lymphatiques ne s'aperçoivent pas de leur maladie. L'évolution des mélanomes est lente. Les petits chevaux fins, vifs,

élégants de Hongrie ou de Tarbes sont plus vite et plus dangereusement atteints.

L'apparition de la mélanose externe chez le cheval est aussi un bon signe pronostique. Plus le cheval est jeune lorsqu'apparaît l'affection, plus la généralisation sera rapide.

Enfin il est un dernier pronostic, tout à fait spécial, celui-là. Nous l'avons réservé en dernière et bonne place, car c'est le terme ultime de la destinée actuelle du cheval.

L'inspecteur de boucherie doit-il saisir un cheval blanc?

Sans hésitation, nous répondrons : NON.

Il faut, bien entendu, faire lever l'épaule et examiner le lieu d'élection. On fait enlever alors les mélanomes s'ils sont plus volumineux qu'une lentille.

Dans le cas de mélanose généralisée, bien que le raisonnement et les faits nous indiquent que la viande n'est pas malsaine, il est prudent de saisir l'animal, *car il est invendable*. Si les os sont infiltrés, par exemple, ou si les mélanomes sont tellement volumineux qu'ils ne peuvent s'enlever pratiquement, je crois qu'il vaut mieux saisir.

En tout cas, je souhaite que dans le futur Code rural où, il faut l'espérer, nous verrons enfin la codification des motifs de saisie, je souhaite, dis-je, qu'on y fasse entrer la mélanose, mais seulement la mélanose généralisée.

RÉSUMÉ ET CONCLUSIONS

La mélanose du cheval blanc a pour caractéristique l'envahissement progressif des tissus et des organes par le pigment.

Cet envahissement, cette infiltration mélanique est constante chez les chevaux blancs et a son siège de prédilection au niveau de l'aponévrose interne du rhomboïde.

En effet, sur 69 chevaux blancs, j'ai constaté la présence constante d'infiltration mélanique plus ou moins abondante à l'aponévrose interne du rhomboïde, une dizaine de fois environ au pourtour de l'anus et à la voûte lombaire, trois fois de la mélanose généralisée.

Tous les chevaux blancs présentent donc de l'infiltration mélanique. Chez la plupart d'entre eux, elle reste pour ainsi dire physiologique. Mais chez d'autres, la généralisation est telle qu'elle devient une véritable affection. D'ailleurs, elle est relativement bénigne; mais elle peut devenir maligne et affecter une forme nodulaire avec ganglions néoplasiques.

Histologiquement, on voit que le début de la mélanose au lieu d'élection intéresse la cellule conjonctive; celle-ci se pigmente, d'abord faiblement, puis le pigment devient surabondant : il forme en s'accumulant de gros blocs, où l'on ne peut plus distinguer de structure cellulaire, et il doit très probablement à ce stade devenir extra-cellulaire.

Dans les muscles, il y a une infiltration en réseau autour des champs de Conheim.

La peau présente au niveau des parties atteintes dans son épiderme les caractères de la peau du nègre. On peut trouver

en plus une infiltration mélanique de certaines cellules conjonctives, des glandes sudoripares et des cellules endothéliales des vaisseaux.

Les cellules du foie sont de même infiltrées ainsi que les cellules endothéliales des vaisseaux.

Dans la mélanose, même assez accentuée, les épithéliums du rein sont épargnés.

En somme, il s'agit d'une infiltration mélanique plutôt que d'un néoplasme mélanique à proprement parler.

Enfin, au point de vue de l'hygiène, la viande du cheval blanc est parfaitement consommable. Nous proposons cependant, jusqu'à plus ample informé, de rejeter comme impropre à l'alimentation les chevaux qui présenteraient de la mélanose généralisée.

VU BON A IMPRIMER :

Le Président de la thèse,

Dr A. LAYET

VU :

Le Doyen,

B. DE NABIAS.

VU ET PERMIS D'IMPRIMER

Bordeaux, le 9 juillet 1903.

Le Recteur de l'Académie,

G. BIZOS.

INDEX BIBLIOGRAPHIQUE

ALIBERT. — *Nosologie naturelle*, 1817.

ANDRAL. — *Anatomie pathologique*, 1829.

ANDRIEU. — *Archives vétérinaires*, 1884.

BARRIER. — *Recueil de médecine vétérinaire*, 1877.

H. BOULEY. — *Recueil de médecine vétérinaire*, 1844, 1851, 1854.

— *Bulletin de la Société centrale*, 1851.

BRESCHET. — *Considération sur une altération organique appelée dégénérescence noire*, 1826.

BRUGNONE (cité par Rodet fils). — *Recueil de médecine vétérinaire*, 1825.

BILLROTH. — *Virchow's Archiv*, 1861.

BROQUET. — *Bulletin de la Société centrale*, 1874.

BREDIN fils. — *Comptes rendus de l'Ecole vétérinaire de Lyon*, 1809.

CADIOT et ALMY. — *Thérapeutique chirurgicale des animaux domestiques*.

CADEAC. — *Revue vétérinaire*, 1885.

COYNE. — *Traité d'anatomie pathologique*.

CAGNY et MESNARD. — *Recueil de médecine vétérinaire*, 1889.

DEGIVE. — *Annales de médecine vétérinaire*, 1885.

DELAMOTTE. — *Revue vétérinaire*, 1890.

DECROIX. — *Recueil de médecine vétérinaire*, 1874.

FRERICH'S. — Melanémie (*Archives générales de médecine*, 1859).

GOUBAUX et H. BOULEY. — *Recueil de médecine vétérinaire*, 1847.

GOHIER.— *Mémoires et observations sur la médecine vétérinaire*, 1813.

— *Comptes rendus des travaux de l'Ecole de Lyon*, 1809.

HURTREL D'ARBOVAL. — *Dictionnaire de médecine et de chirurgie vétérinaires*, 1813. Article *Mélanose*.

KÖLLIKER. — *Histologie*, traduction française, 1856.

LAURENT. — *Journal pratique de médecine vétérinaire*, 1829.

LEBERT. — *Physiologie pathologique*.

LEBLANC. — *Clinique vétérinaire*, 1843, 1847.

LAGRANGE. — *Tumeurs de l'œil*.

MONNERET et FLEURY. — *Compendium de médecine pratique*, 1842.

MECKEL. — *Pathologie anatomique*.

MONCEAU. — *Journal de médecine vétérinaire militaire*.

MATHIS. — *Journal de médecine vétérinaire*, 1887.
MOROT. — *Bulletin de la Société centrale*, 1887.
MENTCHNIKOFF. — *Annales de l'Institut Pasteur*, 1901, 1902.
NOACK. — *Dissertatio inauguralis de Melanosi, cum in hominibus tum in æquis obveniente*, 1826.
PARTEY. — *Clinique vétérinaire*, 1843.
PORTAL. — *Clinique vétérinaire*, 1844.
PRUDHOMME. — *Recueil de médecine vétérinaire*, 1844.
PERTUS. — *Journal de médecine vétérinaire*, 1878.
CH. ROBIN et VERDEIL. — *Traité de chimie physiologique*, 1853.
REBSAMEN. — *Die Melanose des menschlichen Bronchialdrusen.*
SERGENT. — *Archives générales de médecine.*
SANSON. — *Recueil de médecine vétérinaire*, 1877.
TROUSSEAU et LEBLANC. — *Archives générales de médecine*, 1828.
TRASBOT. — Article *Mélanose* dans le *Dictionnaire de médecine vétérinaire*, 1883.
— Article *tumeur dans le Dictionnaire de médecine vétérinaire*, 1891.
— *Recueil de médecine vétérinaire*, 1868.
— *Archives vétérinaires*, 1876.
VIRCHOW. — *Archiv für pathologische Anatomie.*
VILLAIN et BASCOU. — *Manuel de l'Inspecteur des viandes.*
WORSLEY. — *The Veterinarian Journal*, 1888.

Bordeaux. — Impr. G. GOUNOUILHOU, rue Guiraude, 9-11.